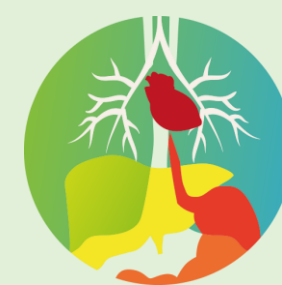
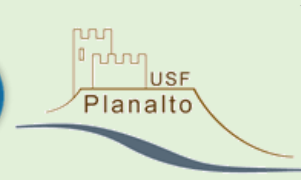
Urticária Multiforme ou Eritema Multiforme? Exercício de diagnóstico diferencial da vida real

Maria Beatriz Morgado¹, Rita Ramos de Carvalho², Helena Manso³, Inês Pirra⁴
1- USF Cova da Piedade, 2- USF Planalto, 3- UCSP Lapa, 4- USF São João da Talha



2021 | III JORNADAS
MULTIDISCIPLINARES
DE MEDICINA GERAL
E FAMILIAR
SHERATON-PORTO
23-25 SETEMBRO 2021

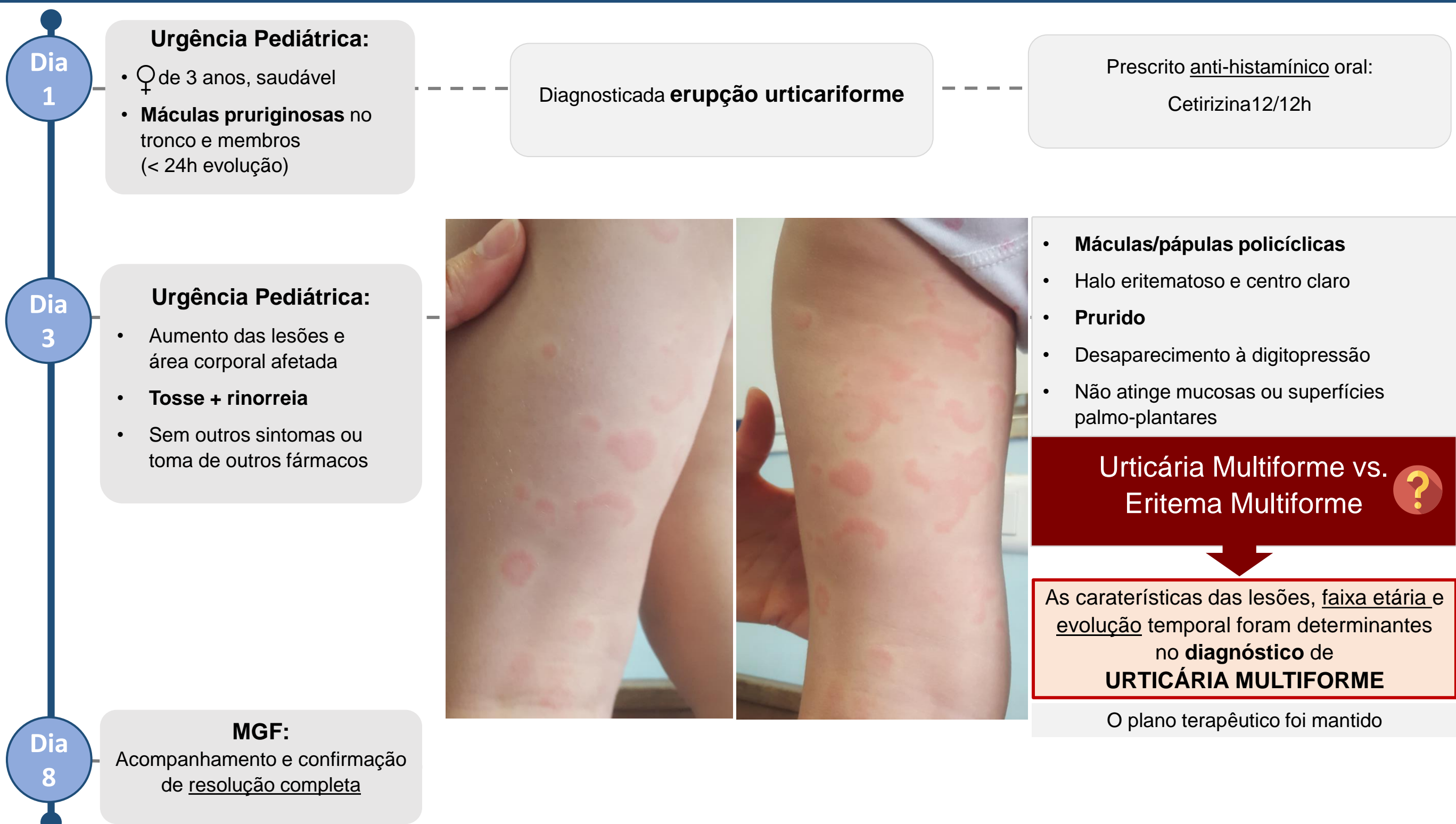


Contacto do 1º autor: mbmorgado@campus.ul.pt

INTRODUÇÃO

- A Urticária Multiforme é uma patologia benigna autolimitada que consiste numa reação de hipersensibilidade.
- É subdiagnosticada, dado mimetizar outras dermatoses, como o Eritema Multiforme.

DESCRIÇÃO DO CASO



DISCUSSÃO

	Urticária Multiforme	Eritema Multiforme
Idade pediátrica	✓ ++ 4 meses aos 4 anos	✗ ++ adultos
Secundária a fármacos e infeções (i.e. rinorreia e tosse)	✓	✓
Máculas/pápulas eritematosas, policíclicas ou anulares, fugazes	✓	✓ Pode ter lesões atípicas
Prurido	✓	✗
Dermatografismo	✓	✗
Angioedema facial ou edema das extremidades	✓	✗
Envolvimento das mucosas, palmas ou plantas	✗	✓
Lesões fixas e em alvo (centro violáceo → necrose central)	✗	✓
Resolução em dias	✓ 2 a 12 dias	✗ 3 a 5 semanas

- Perante lesões anulares de halo eritematoso e palidez central em idade pediátrica, devem considerar-se as hipóteses diagnósticas de Urticária Multiforme e Eritema Multiforme, cujos **diagnósticos são clínicos** e desafiantes.
- São **entidades clínicas distintas**, com diferentes abordagens e prognósticos. É de extrema importância a sua distinção através de uma história clínica detalhada e exame físico dirigido.

Referências bibliográficas:

